



RIDUNAJ
Repositorio Institucional
Digital UNAJ



Tesinas de Grado

Rogosz, Gastón Ricardo


Eficacia de la rehabilitación post quirúrgica de ligamento cruzado anterior con técnica auto injerto de semitendinoso y hueso- tendón- hueso

2021

Instituto de Ciencias de la Salud

Carrera: Licenciatura en Kinesiología y

Fisiatría



Esta obra está bajo una Licencia Creative Commons.

Atribución – No comercial 4.0

<https://creativecommons.org/licenses/by-nc/4.0/>

Documento descargado de RID - UNAJ Repositorio Institucional Digital de la Universidad Nacional Arturo Jauretche

Cita recomendada:

Rogosz, G. R. (2021). *Eficacia de la rehabilitación post quirúrgica de ligamento cruzado anterior con técnica auto injerto de semitendinoso y hueso- tendón- hueso* [Tesis de grado, Universidad Nacional Arturo Jauretche].

<https://rid.unaj.edu.ar/handle/123456789/2978>

INSTITUTO DE CIENCIAS DE LA SALUD

TESINA DE GRADO

**Presentada para acceder al título de grado de la carrera de
LICENCIATURA EN KINESIOLOGIA Y FISIATRIA**

**“Eficacia de la rehabilitación post quirúrgica de
ligamento cruzado anterior con técnica auto injerto de
semitendinoso y hueso- tendón- hueso”**

Autor: Rogosz Gastón Ricardo

Legajo N°: 5595

Director: Lic. Nestor Troiano

Fecha de presentación: 29/10/2021

Firma de autor:



ÍNDICE

INTRODUCCIÓN	3
Planteo del problema	6
Objetivos.....	7
MARCO CONCEPTUAL	8
La rodilla:.....	8
Lesiones en el LCA	13
Antecedentes.....	20
METODOLOGÍA.....	22
Fuente de datos:	22
Herramientas para la recolección de datos	22
Reconstrucción del Ligamento Cruzado Anterior	23
Anterior Cruciate Ligament Reconstruction	23
Procedimientos Quirúrgicos	23
Surgical Procedures	23
CONTEXTO DE ANÁLISIS	24
Tratamientos para la lesión del ligamento cruzado anterior	24
RESULTADOS	41
CONCLUSIONES.....	45
BIBLIOGRAFÍA	47

INTRODUCCIÓN

La articulación de la rodilla es una articulación sinovial, formada por dos articulaciones: la femororrotuliana (tróclea) y la femorotibial (bicondílea).

La articulación femorotibial está formada por los dos cóndilos femorales y los dos patillos tibiales. Los cóndilos femorales son dos superficies convexas en sentido anteroposterior. Están separados atrás por el espacio intercondíleo, y siguen una dirección convergente en sentido anterior hasta unirse en la arcada intercondílea. En el plano sagital, el radio de curvatura de los cóndilos disminuye de forma progresiva, siendo más pronunciado en el caso del cóndilo externo. La convexidad de los cóndilos femorales se corresponde con la concavidad de los patillos tibiales, excepto en el plano sagital: el patillo tibial interno es cóncavo pero el externo es convexo y genera una situación de inestabilidad en su relación con el cóndilo femoral externo. La falta de congruencia entre ambas carillas articulares se restablece gracias a la interposición a modo de cuña de los meniscos, que permiten el adecuado movimiento de los cóndilos sobre la tibia. El ligamento cruzado anterior (LCA) actúa como estabilizador articular durante el movimiento ⁽¹⁾. De ahora en adelante se nombrará al ligamento cruzado anterior de la siguiente manera: LCA.

El LCA dirige el deslizamiento del cóndilo femoral en dirección anterior durante la flexión de la rodilla. Es considerado el principal restrictor primario de la traslación anterior de la tibia respecto al fémur, ejerciendo su actividad con mayor resistencia entre los 15° y los 30° de flexión. Está globalmente tenso en extensión y flexión completas. Durante la flexión pasiva, las fibras posteriores se distienden en mayor grado que las anteriores, para tensarse de nuevo con la flexión completa. Cada uno de sus fascículos contribuye de forma individual asegurando dicha estabilidad. Aunque se comportan de forma biomecánica mente diferente, muestran cierto sinergismo en su función. Con la rodilla en extensión los fascículos antero medial (AM) y póstero lateral (PL) son prácticamente paralelos entre sí, estando el PL tenso y el AM moderadamente laxo. Con la flexión de la rodilla, el AM hace un giro lateral sobre el PL, aumentando gradualmente su tensión mientras el PL se relaja. El haz AM es considerado el principal

limitador de la traslación anterior de la tibia sobre el fémur con la rodilla en flexión ⁽²⁾. De ahora en adelante se utilizará las siguientes siglas: AM; PL; LCA.

La rotura del ligamento cruzado anterior (LCA) de la rodilla es una lesión ligamentosa frecuente, especialmente en la práctica deportiva, siendo el mecanismo más común de lesión el trauma indirecto, donde habitualmente están involucradas fuerzas de desaceleración, hiperextensión y rotación. En algunos estudios la rotura aislada del LCA representa el 40% del total de las lesiones ligamentosas y, un 35% adicional asociada a lesión de otros ligamentos, con mayor frecuencia a la del ligamento colateral medial ⁽³⁾.

Aproximadamente tres cuartas partes de las lesiones del LCA son sin contacto. El más común es valgo y rotación medial, seguido de varo y rotación lateral (llamado mecanismo pivote) y posteriormente mecanismo por hiperextensión ⁽⁴⁾.

En el Registro Argentino de Ligamento Cruzado Anterior, se reportaron en Argentina, un total de 3.210 casos de cirugías de ligamento cruzado anterior. Con una prevalencia entre hombre y mujer de 84,7% y 15.3% respectivamente. No tenemos en el registro la identificación por deporte, pero podemos estimar que esta diferencia se debe a la prevalencia del fútbol masculino en nuestro país. La edad promedio de pacientes fue de 36 años.

Con respecto a lo mencionado anteriormente, se puede decir que en su mayoría es el sexo masculino los que en gran parte pueden presentar esta lesión. Esto se debe a que la mayoría de ellos practican fútbol.

La incidencia de una lesión de LCA en futbolistas se estima entre 0.07 a 1.08 por 1000 horas de juego. Recientemente, se ha estimado que aproximadamente entre 60-80% de los atletas regresan al mismo nivel deportivo después del procedimiento quirúrgico ⁽⁵⁾.

Teniendo en cuenta lo anterior, se puede comprobar que la lesión del ligamento cruzado anterior es muy común, ya que el mismo se expone diariamente por las funciones que cumple y más aún en deportes de contacto. Se considera de suma importancia que se realicen los tratamientos y rehabilitaciones correspondientes del mismo, ya que el no tratamiento del ligamento puede traer consecuencias como la inestabilidad o la pérdida de capacidades físicas. ⁽⁶⁾

Numerosas publicaciones han reportado los beneficios de la reconstrucción artroscópica del ligamento cruzado anterior a mediano y largo plazo. Se han propuesto distintas técnicas, que difieren entre sí en el tipo de injerto utilizado: hueso-tendón-hueso, tendones isquiotibiales, entre otras. ⁽⁷⁾

La elección del injerto depende del cirujano, aunque puede ser influenciada por la disponibilidad del injerto y elección del paciente. Se tiene como opción el auto injertos, aloinjertos e injertos sintéticos. El injerto ideal es aquel que pueda reproducir las características histológicas y biomecánicas del ligamento nativo, además de una incorporación completa y rápida con un mínimo riesgo de reacción inmune y transmisión de enfermedades infecciosas, que tenga una longitud y diámetro suficientes y que sea accesible y disponible. Los auto injertos más utilizados son: semitendinoso, hueso-tendón hueso (tendón patelar) y tendón del cuádriceps. El HTH presenta la fijación más segura y osteointegración rápida, con un índice de falla muy bajo y alta tasa de satisfacción del paciente, pero se asocia a dolor anterior de rodilla, disestesias y pérdida de extensión. El Semitendinoso presenta excelentes resultados, sin dolor anterior de rodilla, pero se asocia a laxitud especialmente en mujeres y disminución de fuerza flexora de la rodilla ⁽⁴⁾.

La decisión acerca del tratamiento que se va a aplicar en un paciente con lesión del LCA depende de varios factores: grado de la lesión, presencia de lesiones asociadas, edad, nivel de actividad, ocupación, participación deportiva (expectativas del paciente), frecuencia y gravedad de los episodios de inestabilidad y compromiso con la rehabilitación posoperatoria ⁽⁸⁾.

La rehabilitación después de la reconstrucción del ligamento cruzado anterior (LCA) debe considerar el control del dolor y la inflamación postoperatoria, la protección del injerto en curación, la restauración de todo el rango de movimiento simétrico a la rodilla contralateral, el fortalecimiento de los músculos que estabilizan la rodilla, la cadera y el tronco. Mejorar el control neuromuscular y una progresión gradual hacia actividades funcionales que se requieren para regresar a los deportes. Los efectos de las lesiones concomitantes y los procedimientos quirúrgicos también deben considerarse en la planificación de un programa de rehabilitación individualizado ⁽⁹⁾.

A lo largo del trabajo se realizará un recorrido teórico, describiendo los temas fundamentales para entender el objetivo del mismo. Además, se intentará identificar o

descubrir las técnicas de reconstrucción más utilizadas y eficaces del ligamento cruzado anterior (LCA) para volver a la actividad práctica deportiva más rápidamente.

Planteo del problema

La lesión del ligamento cruzado anterior es una de las lesiones que más problemas causa en los deportistas, y de las más incapacitantes para el mismo, dado que para la recuperación de la lesión se requiere de una intervención quirúrgica, lo que conlleva un periodo de recuperación que oscila entre los 6 meses de recuperación aproximadamente, un tiempo muy largo si consideramos que una temporada suele tener una duración de 10 meses.

La función del ligamento cruzado anterior tiene un papel fundamental en la estabilización de la rodilla, esto genera que sea uno de los ligamentos con mayor índice de lesión, dado que se distiende o desgarran en el 70% de las lesiones graves de rodilla.

Actualmente la cirugía y los tratamientos de estos tipos de lesión han avanzado notablemente, pero la recuperación del deportista al máximo nivel todavía no está garantizada al 100%. Y además de ser una lesión de elevada incidencia, estas intervenciones también suponen una gran relevancia económica.

Es de suma importancia que los deportistas se recuperen de la lesión del ligamento roto no solo para volver a su actividad deportiva, sino también, para prevenir el riesgo de otras roturas articulares.

Por lo tanto, se considera interesante analizar y exponer las posibilidades que existen para reducir en la medida de lo posible la incidencia de esta lesión en el ámbito deportivo, llevando a cabo la inclusión de programas preventivos y control de los factores de riesgo. Por otro lado, se nombrarán los diferentes factores que intervienen en dichas lesiones. Además, se describirán las distintas técnicas de tratamiento utilizadas por los profesionales para la reconstrucción del ligamento.

Objetivos

General

- Desarrollar una revisión bibliográfica relacionada a la lesión de ligamento cruzado anterior en deportistas.

Específicos

- Describir la anatomía y fisiología de la rodilla, destacando la función del ligamento cruzado anterior.
- Describir la lesión del ligamento cruzado anterior y analizar los distintos tratamientos que existen para dicha lesión.
- Identificar los beneficios de cada tratamiento y la rehabilitación del mismo.

MARCO CONCEPTUAL

La rodilla:

La rodilla es la articulación más grande del cuerpo humano. Está compuesta por tres huesos fundamentales: extremo inferior del fémur, extremo superior de la tibia y la rótula. Constituye una articulación de suma importancia ya que cumple con funciones indispensables como la marcha y la carrera. A su vez, es la encargada de soportar todo el peso del cuerpo en el despegue y la recepción de saltos.

La mecánica articular de la rodilla resulta muy compleja debido a que, por un lado, posee de una gran estabilidad en extensión completa para soportar el paso corporal sobre un área relativamente pequeña, y por otro, debe estar dotada de movilidad necesaria para la marcha, la carrera y para orientar de forma eficaz el pie en relación con las irregularidades del terreno. Esta articulación se clasifica como biaxial y condílea, en donde una superficie cóncava se desliza sobre otra cóncava alrededor de dos ejes.

Como superficies articulares presenta cóndilos del fémur, superficie rotuliana del fémur, carilla articular de la rótula, meniscos (estructuras cartilaginosas que actúan como cojinetes, amortiguando el choque entre el fémur y la tibia) y con los cóndilos tibiales. La cápsula articular es grande y laxa, y se une a los meniscos.

La rodilla se conoce como la articulación intermedia del miembro inferior. Dicha articulación posee un solo grado de libertad en cuanto al movimiento, el flexo extensión. Este movimiento le permite a la rodilla, aproximarse o alejarse de su raíz. Es importante destacar que la misma puede realizar otros movimientos, pero de manera accesoria, es decir, la rodilla posee un segundo grado de libertad: la rotación sobre el eje longitudinal de la pierna, este movimiento solo se puede realizar cuando la rodilla esta flexionada. ⁽¹⁰⁾

La articulación de la rodilla es sumamente importante, ya que resuelve determinadas funciones tales como: posee gran estabilidad cuando está en extensión máxima, y a su vez posee gran movilidad cuando está en flexión. Se debe tener en cuenta que, en flexión la rodilla está expuesta al máximo de lesiones ligamentosas y meniscales. En la extensión es más vulnerable a fracturas articulares y a rupturas ligamentosas.

Con respecto a la articulación de la rodilla, se describen los ejes de la misma, el primer grado de libertad de la rodilla: el flexo extensión, está condicionada por el eje transversal, por lo tanto, se efectúan movimientos de flexión y extensión en un plano sagital. El segundo grado de libertad de la misma, consiste en la rotación alrededor del eje longitudinal de la pierna. ⁽¹⁰⁾

Teniendo en cuenta lo anterior, se puede decir que el movimiento principal que realiza la rodilla es la flexión y extensión. La extensión se define como el movimiento que permite alejar la cara posterior de la pierna con respecto a la cara posterior del muslo. Por un lado, la rodilla efectúa un movimiento de extensión activa y por otro lado una extensión relativa. En cuanto a la flexión, se puede definir como el movimiento que permite aproximar la cara posterior de la pierna a la cara posterior del muslo. Existe movimiento de flexión absoluta y movimientos de flexión relativa.

Además de la flexión y extensión, la rodilla posee otro grado de libertad de movimiento: la rotación. El movimiento de rotación solo se puede realizar cuando la rodilla se encuentra flexionada. Por un lado, la rotación interna, va a dirigir la punta del pie hacia dentro e interviene en gran parte en la abducción del pie. Por otro lado, la rotación externa va a dirigir la punta del pie hacia afuera e interviene también en la abducción del pie. ⁽¹⁰⁾

Cabe destacar que la articulación de la rodilla está compuesta por la yuxtaposición de dos articulaciones que son secundarias: una de ellas es la femorrotuliana, que corresponde a un tipo de articulación troclear, y por otro lado la femorotibial, que corresponde a un tipo de articulación condílea con meniscos interpuestos. La primera de se encarga de proteger por delante el conjunto articular y; elevando al mismo tiempo al músculo cuádriceps, permite que las tracciones de este sobre la tibia tengan lugar con un cierto ángulo de inclinación y no en sentido paralelo, pues así aumenta su poder de tracción.

Los meniscos son fibrocartílagos desplazables en forma de semiluna, los mismos rellenan lo espacios situados entre las superficies articulares (fémur, rótula y tibia), que se encargan de estabilizar la articulación y servir de tope en movimientos exagerados. Éstos aumentan la superficie articular de la rodilla y aportan lubricación articular a través de la circulación forzada de fluidos durante actividades con o sin soporte de peso.

La estabilidad de la articulación de la rodilla depende de muchos ligamentos, lo cual son muy potentes y corresponden a los ligamentos cruzados y laterales. En cuanto a los segundos refuerzan la capsula articular y son los encargados de garantizar estabilidad en la parte lateral de la rodilla en la extensión, es decir, los mismos se tensan durante la extensión y se distienden en la flexión.

El ligamento colateral tibial se extiende desde la cara del cóndilo interno hasta el extremo superior de la tibia. El ligamento colateral peroneo se extiende desde la cara del cóndilo externo hasta la cabeza del peroné.

Los ligamentos cruzados están situados en el centro de la articulación de la rodilla. El primero que se localiza es el ligamento cruzado anteroexterno, cuya inserción tibial se localiza en la superficie pre espinal. Dentro del mismo se describen tres haces: el haz antero interno, el haz posteroexterno y el haz intermedio. El ligamento cruzado posterointerno se localiza en la parte más posterior de la superficie retro espinal, sobrepasando el borde posterior de la meseta tibial. Dentro del mismo se describen tres haces: el haz posteroexterno, el haz antero interno y el haz menisco de Wrisberg. ⁽¹⁰⁾

Por otro lado, cabe destacar los músculos que actúan en los movimientos de la rodilla. El musculo cuádriceps femoral es uno de los más importantes para la articulación de la rodilla, debido a que actúa en la extensión de la misma. El cuádriceps femoral como su nombre lo indica está compuesto por cuatro cuerpos musculares: tres músculos monos articulares, que cumplen la función de extender de la rodilla únicamente, los mismos son: vasto lateral, vasto intermedio y el vasto medial, y por otro lado está compuesto por un musculo biarticular: el músculo recto femoral.

Los flexores de la rodilla forman parte del compartimiento posterior del muslo, se trata de los músculos: isquiotibiales, bíceps femoral, musculo semitendinoso, musculo semimembranoso, sartorio, poplíteo. Estos músculos flexores de la rodilla también cumplen función como rotadores de la misma. Los mismos se dividen en dos grupos, que va a depender su inserción con respecto a la pierna. Por un lado, tenemos a los rotadores externos: bíceps femoral y el tensor de la fascia lata. Los rotadores internos están compuestos por los siguientes músculos: semitendinoso, semimembranoso, poplíteo y sartorio. ⁽¹⁰⁾

Para cerrar, es importante mencionar que la rodilla cumple diversas funciones claves para el movimiento diario de la persona, además sirve de sostén, y esto es gracias a la presencia y función de los ligamentos. Por eso mismo, se considera que la lesión de los mismos debe ser atendida de inmediato para evitar futuras complicaciones en cuanto a la movilidad de la persona lesionada.

Ligamento cruzado anterior:

Los ligamentos cruzados de la rodilla, como ya se mencionó anteriormente, son de suma importancia, ya que son los encargados de regular la cinemática articular y los órganos sensores que cumplen la función de informar a la musculatura peri articular influyendo sobre la posición de las superficies articulares, la dirección y la magnitud de las fuerzas y, también, de forma indirecta, sobre la distribución de las tensiones articulares. Sin embargo, la primera obligación del ligamento cruzado anterior (LCA) es impedir el desplazamiento anterior de la tibia con relación al fémur y, en menor medida, controlar en carga la laxitud en varo, en valgo y la rotación. ⁽¹¹⁾

El LCA es un ligamento intraarticular que se inserta, de forma distal, en el área prespinal de la cara superior de la de la tibia para terminar, proximalmente, en la porción posterior de la superficie interna del cóndilo femoral externo. El mismo, está formado por numerosas fibras que son capaces de absorber todas las sollicitaciones de tensión durante el arco de movimiento de la rodilla. El LCA presenta una estructura multifibrilar con diferentes fascículos que mantienen tensiones distintas según el grado de flexión de la articulación de la rodilla. El ligamento cruzado anterior se encuentra formado por dos fascículos: el fascículo antero-medial y el póstero-lateral. El primero se tensa en flexión, mientras que el segundo lo hace en extensión.

De acuerdo a la inserción femoral del ligamento cruzado anterior, se pueden mencionar las fibras que participan en los movimientos de la rodilla, por un lado, las fibras anteriores, que son las encargadas de la flexión, fibras posteriores, se encargan de la extensión y fibras medias, que actúan en un amplio rango del flexo extensión. ⁽¹¹⁾

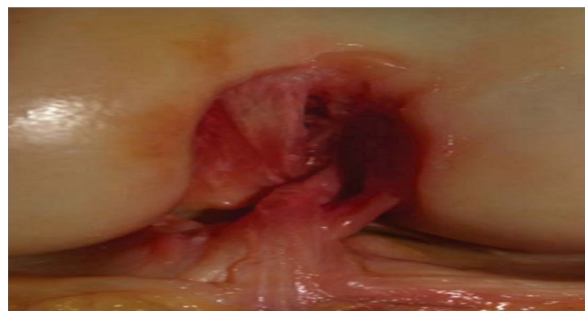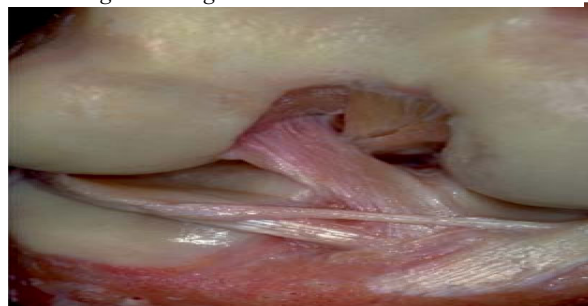El LCA es el encargado durante la flexión, de que se produzca el deslizamiento del cóndilo hacia delante mientras que, durante la extensión, el LCP es el responsable del deslizamiento del cóndilo hacia atrás, impidiendo que se produzca tanto la rotación

axial interna como la externa, con la rodilla en extensión. La lesión del LCA no produce grandes variaciones en la rotación articular ya que los ligamentos cruzados ofrecen la estabilidad fundamentalmente en dirección antero-posterior.

Cada uno de los fascículos del LCA tiene una función en generar la estabilidad de la articulación de la rodilla. Cuando la rodilla está en extensión, las fibras de los dos fascículos del LCA están paralelas y se encuentran en tensión cumpliendo con su función.

El LCA es una estructura, que se puede llamar visco elástico, con mínimas variaciones de longitud en los movimientos articulares de la rodilla, con presencia de mecano receptores y vasos de pequeño diámetro. A su vez está compuesto por dos o tres fascículos independientes desde el punto de vista anatómico y biomecánico, por lo que su reconstrucción debe mantener y respetar la longitud de sus fibras, además de facilitar su reparación biológica y de la propioceptividad. ⁽¹¹⁾

Figura 1: Ligamento cruzado anterior



Fuente: Ayala, M; García, E; Alcocer Pérez, E. ⁽¹²⁾

Es de suma importancia destacar tres factores para entender la función mecánica del ligamento cruzado anterior:

- El grosor del ligamento es directamente proporcional a la resistencia y a sus posibilidades de alargamiento.
- La estructura del ligamento, está compuesto por numerosas fibras ligamentosas, lo cual permite que el mismo sea muy resistente y elástico.
- La extensión y dirección de las inserciones, esto quiere decir que las fibras no siempre son paralelas entre sí y a menudo se organizan en plano oblicuos, retorciéndose entre ellas; la variación relativa de las inserciones durante el movimiento contribuye al “reclutamiento”, y por ello modifica la dirección de la acción del movimiento. ⁽¹²⁾

La vascularización del ligamento proviene de la arteria genicular media, que penetra a través de la cápsula posterior en la articulación. El ligamento cruzado anterior posee mecano receptor en su interior, aunque no hay grandes cantidades. Durante la flexión, este ligamento es responsable del deslizamiento del cóndilo hacia delante, se tensa en el movimiento de la flexo-extensión de la rodilla, limita la hiperextensión, previene el desplazamiento posterior del fémur sobre la parte superior de la tibia, y el desplazamiento de la tibia hacia delante. Por otro, lado limita la rotación interna de la tibia en relación al fémur y mantiene la estabilidad en carga en valgo-varo. ⁽¹³⁾

El LCA actúa principalmente limitando la hiperextensión de la rodilla y a su vez previene el deslizamiento anterior de la tibia respecto al fémur. A su vez, cabe destacar que el ligamento cruzado anterior, además de cumplir funciones de movimiento en la rodilla, es muy resistente en actividades de la vida cotidiana, como subir escaleras, correr, entre otras.

Visto lo anterior, se puede decir que el ligamento cruzado anterior cumple funciones muy importantes en cuanto a la estabilidad de la rodilla, sin embargo, la lesión de dicho ligamento es una de las más frecuentes actualmente.

A continuación, se describirán de forma detallada la lesión del ligamento, causas y factores que influyen.

Lesiones en el LCA

La lesión del LCA es una de las más frecuentes en la zona de la rodilla, y más aún en personas que practican deporte de contacto. Esta lesión puede producirse por traumatismos directos en la articulación o indirectos, en el que los movimientos que

exigen pivotar sobre la rodilla, en el que el pie se queda anclado al suelo, seguido de un movimiento de rotación de la misma.

Las lesiones más habituales son las roturas provocadas de forma indirecta, en el que no existe contacto con la rodilla, sino que son producidas por giros bruscos con el pie en el suelo, desaceleraciones en una carrera, cambios de dirección, mal posicionamiento del pie después de un salto, etc. Normalmente, las lesiones de LCA no se producen de forma aislada, es decir, no solo se rompe el ligamento, sino que, en varias ocasiones, los meniscos también se ven afectados, ya que son estructuras desplazables.

Los meniscos quedan atrapados entre los cóndilos y las glenas, con lo que se puede producir un aplastamiento de éstos, produciéndose una lesión meniscal. Los mecanismos de lesión más frecuentes son: el impacto sobre la cara lateral de la rodilla o la cara medial del ante pie; impacto sobre la cara medial de la rodilla o la cara lateral del ante pie; hiperextensión de la rodilla con valgo y rotación interna; mecanismo de rotación sin contacto corporal; mecanismo desaceleración.⁽¹³⁾

La lesión de este ligamento tiene una serie de consecuencias que afectaran notablemente a la funcionalidad de la articulación de la rodilla. La rotura de este ligamento provoca una gran inestabilidad, en la que se producen episodios de hipermovilidad e inestabilidad de la articulación, produciendo así un desplazamiento anormal de la tibia hacia delante en relación al fémur. En esta lesión también se ve involucrada la alteración propioceptiva de la pierna, produciendo una pérdida sensitivo motora, inestabilidad, capacidad de detectar la posición y el movimiento de dicha articulación.

En cuanto a la alteración de la activación de la musculatura, la pérdida de mecano receptor del ligamento lesionado impide el funcionamiento del reflejo músculo-ligamentoso entre el ligamento cruzado anterior y los cuádriceps, produciendo una incapacidad en las contracciones voluntarias del músculo. La alteración de la fuerza y la masa muscular tras la lesión de este ligamento, provoca una pérdida importante de la fuerza y masa muscular del miembro, provocando en muchos casos una atrofia muscular por falta de actividad. En personas con este tipo de lesión existe un importante déficit de control postural durante el apoyo monopodal, causada por la disminución o alteración de los mecanos receptores sobre la posición de la articulación.⁽¹³⁾

Por lo tanto, teniendo en cuenta lo mencionado anterior, se establece que la ruptura del ligamento produce una serie de consecuencias, a continuación, se explicaran de forma detallada alguna de ellas.

Una de las consecuencias que produce la lesión, es la inestabilidad articular. Como ya se explicó anteriormente, la rodilla tiene estabilidad gracias a la función de los ligamentos, los meniscos, la forma y congruencia de las superficies articulares y la musculatura. A su vez la rotura del ligamento va a provocar una pérdida sensitivomotora importante en la rodilla al perder mecanorreceptores, por lo tanto, aparece una inestabilidad articular y la disminución de la capacidad de detectar la posición y el movimiento de la articulación. ⁽¹⁴⁾

La lesión de dicho ligamento también produce una alteración muscular, esto se debe a que la pérdida de mecanorreceptores del ligamento lesionado interrumpe el reflejo músculo-ligamentoso entre el LCA y los cuádriceps, lo cual produce una incapacidad para reclutar activamente un alto umbral de unidades motoras durante las contracciones voluntarias del músculo. Esto va a influir también en la fuerza, por lo tanto, se puede decir que la lesión también produce alteración en la fuerza muscular. La lesión de LCA produce un déficit importante de la fuerza y masa muscular de los músculos del miembro inferior. ⁽¹⁴⁾

Por otro lado, la lesión también produce consecuencias en el equilibrio y en la marcha. La alteración del equilibrio es causada por la disminución o alteración de la información de los mecanorreceptores sobre la posición de la articulación, produciéndose una modificación del control neuromuscular al intentar mantener el equilibrio. En cuanto a la marcha, es afectada por la disminución de flexión de rodilla, y por una co-contracción de los músculos cuádriceps e isquiotibiales durante la marcha, y disminución de la actividad del cuádriceps en el contacto inicial simultánea a la mayor actividad del sóleo.

Por otra parte, existen diferentes mecanismos de lesión más frecuentes en el mencionado ligamento. Algunas de ellas son:

- Impacto sobre la cara lateral de la rodilla o la cara medial del ante pie.
- Impacto sobre la cara medial de la rodilla o la cara lateral del ante pie.
- Hiperextensión con valgo y rotación interna de la rodilla

- Por cambios de dirección de forma repetida y rápida.
- Por detener algún movimiento de forma repentina.
- Por realizar una desaceleración mientras se produce alguna acción como correr.
- Por aterrizar de forma incorrecta luego de un salto.
- Por contacto directo.

Los ligamentos lesionados se consideran "esguinces" y se clasifican según una escala de severidad. ⁽¹⁵⁾

Esguinces grado 1: Cuando el ligamento es dañado, pero de forma leve en un esguince grado 1. Se ha producido un estiramiento del mismo ligeramente, pero aún es capaz de ayudar a mantener estable la articulación de la rodilla, es decir, todavía puede cumplir con su función.

Esguinces grado 2: Cuando se estira el ligamento al punto donde queda laxo. También se lo llama un desgarro parcial del ligamento.

Esguinces grado 3: A este tipo de esguince más comúnmente se lo llama un desgarro completo del ligamento. El ligamento ha sido dividido en dos pedazos y la articulación de la rodilla es inestable, debido a que no logra cumplir su función de forma correcta.

El ligamento cruzado anterior, tras la ruptura, atraviesa cuatro fases: Fase inflamatoria, fase de regeneración, fase proliferativa y fase de remodelado. La respuesta inmunológica a la lesión es similar a la que ocurre en otros tejidos conectivos. En primera medida lo que ocurre es, la formación de una capa de células sinoviales en la superficie de los extremos del ligamento lesionado y la presencia de la fase de regeneración. La diferencia del LCA con otros tejidos, es que el primero se encuentra inmerso en un microambiente de líquido sinovial que impide la formación de un coágulo que sirva de puente entre los cabos de la ruptura, por lo tanto, altera la respuesta inflamatoria y el metabolismo celular. Por otro lado, la ruptura del LCA va asociado a la lesión de las ramas vasculares que lo nutren por lo que presenta un insuficiente aporte vascular una vez lesionado. ⁽¹⁵⁾

Los síntomas de una lesión del LCA incluyen: un chasquido en la rodilla al momento de la lesión, que es sentido o escuchado por la persona lesionada. Un fuerte

dolor en la parte exterior y posterior de la rodilla. También puede pasar que se produzca una hinchazón de la rodilla en las primeras horas después de la lesión. A su vez puede limitarse el movimiento de la rodilla debido al dolor, a la hinchazón o a ambos. Sentir que la rodilla está inestable, que cede o falla. ⁽¹⁵⁾

Por otro lado, y relacionando lo mencionado anterior, se puede decir que la lesión del LCA es un tipo de lesión en la cual intervienen diversos factores internos o externos del deportista, y también existen factores modificables o no modificables. Entre los no modificables encontraríamos la edad y sexo del deportista, ambos influyen en gran medida en la incidencia de esta lesión.

A su vez, algunos autores han coincidido que existen otro tipo de factores que pueden causar dicha lesión sin contacto alguno. Estos factores pueden ser: ambientales, anatómicos, hormonales, y neuromusculares. ⁽¹⁶⁾

- Factores ambientales: estos factores tienen que ver con la interacción del tipo de calzado que se utiliza y el suelo o superficie donde se realiza el deporte o disciplina. No todas las superficies son peligrosas, pero se comprobó que las aquellas superficies artificiales como césped o madera, presentan coeficiente de fricción mayor, por lo que se relaciona a estas superficies con un aumento de tracción entre la superficie y el calzado, y por consiguiente una mayor probabilidad de sufrir una lesión. Por otro lado, el tipo de calzado también va a influir debido a que, en ciertos deportes, se requiere la utilización de un calzado específico.
- Factores anatómicos: estos factores se refieren a la anatomía de cada persona particular, es decir, las personas que ya hayan sufrido este tipo de lesión, tienen más riesgo a volver a lesionarse. También influye el valgo de la rodilla de cada persona, el surco del pie y el índice de masa corporal, es decir, un índice de masa corporal mayor está asociado con un mayor riesgo de lesión.
- Factores hormonales: este tipo de factor se ve mayormente en las mujeres y se relaciona a una creciente evidencia que hace pensar que las hormonas sexuales median de manera cíclica en el aumento de la laxitud de la rodilla.
- Factores neuromusculares: estos factores no son los mismos en hombres mujeres, se refiere básicamente a un uso inadecuado de ciertos grupos

musculares que podrían causar un tipo de lesión del LCA. También se destaca la falta de fuerza y la fatiga muscular como principales productores de la lesión.

Para concluir, se puede decir que la lesión del ligamento cruzado anterior es muy frecuente en aquellas personas que practican algún deporte, también se puede producir la lesión por otras causas mencionadas anteriormente. Se destaca la importancia de la rehabilitación y el tratamiento de la lesión, debido a que la misma puede provocar otra lesión o alguna consecuencia que sea irremediable para la realización de actividades.

Por otro lado, es importante mencionar que en pacientes que presentan dicha lesión, pueden llegar a presentar otro tipo de lesiones asociadas. Las más frecuentes son: lesiones de los meniscos; lesiones ligamentosas; lesiones asociadas al cartílago articular; fracturas osteocondrales; luxación patelar.⁽¹⁷⁾

Las lesiones asociadas a los meniscos coexisten con las lesiones agudas y crónicas del LCA, la inestabilidad anterior crónica del ligamento cruzado anterior se asocia con una incidencia más alta de lesiones de los meniscos. En cuanto a las lesiones ligamentosas, la deficiencia crónica de la rodilla por lesión del ligamento de más de seis meses de evolución puede estar asociada con un patrón complejo de laxitud ligamentosa. Puede ser que la lesión inicial no haya curado completamente dando origen a una laxitud patológica, o que una lesión inicial haya alterado la biomecánica de la rodilla causando un deterioro progresivo de los ligamentos, el hueso y la superficie cartilaginosa.

Luego del trauma agudo que produce la lesión del ligamento se han reportado lesiones del cartílago articular en la mayoría de los casos, frecuencia que es aún mayor en los casos crónicos. En cuanto a las fracturas osteocondrales es poco común pueden ser fuente de fragmentos libres en la articulación. Por otro lado, una luxación patelar también es poco frecuente, pero ocurre en pacientes con lesión del ligamento cruzado anterior, es importante detectarla porque puede resultar en fracturas condrales y osteocondrales.⁽¹⁸⁾

Visto lo anterior, se puede llegar a la conclusión que las lesiones en los ligamentos de la rodilla son muy frecuentes en la mayoría de deportistas o personas activas. Por lo tanto, el tratamiento para la lesión es de suma importancia y no debe

pasarse por alto, ya que un buen tratamiento y rehabilitación produce la vuelta a la actividad de forma más rápida, además evita futuras complicaciones.

ANTECEDENTES

Como primer antecedente para realizar el siguiente trabajo de investigación, se tomó como referencia el libro de “Fisiología Articular” del doctor Kapandji ⁽¹⁰⁾, donde se realiza un análisis detallado de los miembros inferiores, entre ellos: la cadera, la rodilla, el tobillo y el pie. Se utilizó el mencionado libro para describir la articulación de la rodilla de forma detallada en cuanto a su función anatómica y fisiológica, haciendo hincapié en los ligamentos que forman parte de la misma, para sustentar el tema elegido.

Otro antecedente que se utilizó para la investigación fue el trabajo de Forriol, Maestro y Vaquero ⁽¹¹⁾. En dicho trabajo se explica de forma teórica y a través de distintas figuras la función y la importancia del ligamento cruzado anterior de la rodilla. La mencionada investigación de los autores, fue de suma importancia para el trabajo, debido a que se utilizó principalmente para conocer la morfología y función del ligamento cruzado anterior, y conocer a través de figuras las distintas lesiones que presenta el mismo.

Además, se tomó de referencia el trabajo de investigación de Peraza ⁽¹³⁾, donde se describe de forma completa y detallada la lesión del ligamento cruzado anterior y los tipos de tratamientos que existen para su rehabilitación. El mencionado trabajo de investigación fue de gran utilización por la información que describe de la lesión de dicho ligamento, las causas más comunes y todo lo que la lesión implica. Además, la mencionada investigación presenta una extensa explicación de acuerdo a los tratamientos y rehabilitación para la lesión. Por lo tanto, se utilizó para abordar chis temas.

Otro de los antecedentes utilizados para el trabajo, fue la investigación del especialista Aùre ⁽¹⁶⁾, ya que trata temas específicos sobre la lesión del ligamento cruzado anterior, uno de los temas que trata es sobre los factores de riesgo a los que se enfrentan los deportistas en sus actividades diarias y la relación que existe con la prevención de dicha lesión. La mencionada investigación del autor, nos sirvió para conocer acerca de los factores tanto internos como externos de los cuales el deportista debe conocer y como prevenirlos para evitar complicaciones a futuro.

Por otro lado, el trabajo de Arabia Márquez ⁽¹⁷⁾, fue utilizado para conocer acerca de los diferentes tratamientos que existen para la lesión del ligamento cruzado anterior, la rehabilitación del mismo y la importancia de elegir el correcto. Además, en

el trabajo mencionado se realizó una breve comparación sobre los tratamientos y los beneficios de cada uno de ellos.

METODOLOGÍA

Diseño:

Para realizar este trabajo se lleva a cabo una revisión bibliográfica de artículos científicos publicados entre el año 2000 y el 2018 donde describen de forma detallada los temas elegidos para el siguiente trabajo de investigación.

Fuente de datos:

La fuente de datos que se utilizó fue de carácter secundaria, la cual se refiere a la utilización de información que se recolectó a través de documentos, libros, tesis de grado, trabajos de investigación, que se encontraron de forma digital.

El proceso de trabajo se caracterizó por distintas etapas. Una primera instancia de carácter exploratoria, en la cual se basó en la recopilación y selección de material bibliográfico, para lo cual se escogió fuentes, recursos documentales o investigaciones precedentes, con el fin de conocer el estado de arte en la cuestión y las construcciones conceptuales de las categorías utilizadas, a los fines de construir el marco teórico. Por su parte, la segunda etapa de la investigación, fue de tipo comparativa con los datos recolectados de trabajos similares al tema elegido.

Herramientas para la recolección de datos

Para la obtención de datos se realizaron búsquedas bibliográficas en bases de datos, tales como: Bireme, Pubmed, y Lilacs, Scielo, en un período de tiempo comprendido entre el año 2010-2018, en los idiomas: español, inglés, empleando las siguientes palabras clave:

	KEYWORDS (decs)	KEYWORDS (mesh)
1	Ligamento cruzado anterior	Anterior Cruciate Ligament
2	Lesiones del Ligamento Cruzado Anterior	Anterior Cruciate Ligament Injuries
3	Reconstrucción del Ligamento Cruzado Anterior	Anterior Cruciate Ligament Reconstruction
4	Procedimientos Quirúrgicos	Surgical Procedures
5	Rehabilitación	Exercise Therapy

En la búsqueda bibliográfica se realizaron las siguientes combinaciones:
[#1 AND #4 AND #5]; [#3 AND #5].

CONTEXTO DE ANÁLISIS

Tratamientos para la lesión del ligamento cruzado anterior

“¿Qué ocurre con las lesiones del ligamento cruzado anterior, su tratamiento, la recuperación de la función y el desarrollo de osteoartritis a largo plazo? ¿Hay espacio para el tratamiento conservador? Revisión de conceptos actuales.” Márquez Arabia ⁽¹⁹⁾.

En el año 2017 en la revista colombiana de ortopedia y traumatología, el médico especialista en medicina deportiva, el Dr. Marque Arabia llevó a cabo un trabajo en donde se trata la lesión del ligamento cruzado anterior, su tratamiento y recuperación. El objetivo del mencionado trabajo es ofrecer una orientación para tomar la mejor decisión ante un paciente con rotura del LCA a través de una revisión bibliográfica del tema. Además, en el mencionado trabajo se realiza una comparación de los tratamientos para la lesión.

El mencionado trabajo se basó en una comparación de forma bibliografía, donde se explican de forma detallada cada uno de los tratamientos para dicha lesión.

En todos los pacientes que presentan una lesión aguda del LCA debe iniciarse lo más antes posible un tratamiento con un programa de rehabilitación encaminado a disminuir el edema, además a recuperar el arco de movimiento completo de la rodilla y a restablecer la fuerza del músculo cuádriceps antes de la decisión respecto al tratamiento definitivo de la lesión.

La decisión acerca del tratamiento que debe realizarse en un paciente con una lesión del LCA depende de varios factores:

- Grado de lesión del LCA.
- Existencia de lesiones asociadas.
- Edad del paciente.
- Nivel de actividad.
- Ocupación.
- Participación deportiva (expectativas del paciente).
- Frecuencia y gravedad de los episodios de inestabilidad.
- Compromiso en rehabilitación postoperatoria.

Muchos de los pacientes con lesiones del LCA funcionan adecuadamente sin episodios de inestabilidad en su actividad normal, mientras que otros deciden modificar su estilo de vida para reducir o disminuir la carga o la actividad deportiva y así prevenir que su rodilla presente aquellos episodios.

Primeramente, cabe decir que el profesional encargado de realizar la cirugía y el tratamiento debe realizar un diagnóstico previo para conocer la historia del paciente a tratar. Poder saber con exactitud el diagnóstico y lesiones previas a la misma. Además del diagnóstico se debe realizar un examen físico donde se ponga en manifiesto la lesión, a su vez una evaluación antropométrica y también radiografía y resonancia.

Asimismo, cabe decir que la cirugía de reparación no debe postergarse por demasiado tiempo, ya que se corre el riesgo de una rigidez articular. Por lo tanto, recomienda que luego de tres semanas de la lesión, se lleve a cabo la cirugía correspondiente. No obstante, parece ser que el factor más importante en el momento de la operación no es el tiempo transcurrido, sino la situación de la rodilla, siendo preciso que haya desaparecido el edema, el dolor sea mínimo y se haya recuperado el arco de movilidad completo, ya que la existencia de lesiones meniscales o cartilagosas en el momento de la intervención repercuten de manera negativa sobre los resultados de la reconstrucción.

El tratamiento terapéutico requiere el uso de la cirugía para curar o aliviar una lesión. Consiste en realizar un injerto ideal que pueda imitar la anatomía y las propiedades del LCA. Debe ser capaz de resistir una tensión adecuada, seguir el trayecto anatómico del LCA nativo, garantizar una fijación inicial segura y ser capaz de madurar e integrarse adecuadamente. Se pueden distinguir los siguientes:

Auto injerto: como su nombre lo indica, proviene del paciente. Las distintas plastias autólogas son por lo general las más aceptadas actualmente por su excelente biocompatibilidad, además por la disponibilidad inmediata durante la técnica quirúrgica y el costo, otro de los beneficios es que no puede transmitir enfermedades. Sin embargo, existen ciertos riesgos, como en toda cirugía, durante la extracción del injerto y pueden producir, daño o debilidad en el tendón usado. Las plastias autólogas más usadas en la actualidad son:

- **Plastia del tipo hueso- tendón- hueso**, la cual es obtenida del tercio central del tendón rotuliano con sus correspondientes fragmentos óseos de polo inferior de rótula tuberosidad tibial. Sin embargo, presenta los siguientes inconvenientes: rotura del tendón, síndrome infra patelar, tendinitis del tendón rotuliano, condropatía rotuliana.
- **Plastia en cuatro bandas**: se denomina así por la disposición de los cuatro segmentos de tendón obtenidos. Es obtenida de los tendones de la pata de ganso, concretamente de dos de sus componentes: los tendones del semitendinoso y recto interno doblados sobre sí mismo. Sin embargo, presenta inconvenientes: lesión del nervio sartorio, rotura del tendón, alteraciones en la función de la pata de ganso.
- **Plastia intraarticular**: es usado como refuerzo extraarticular, es poco usado en la actualidad.

Alo injerto: este tipo de tratamiento, consiste en plastias provenientes de un donante y conservados mediante congelación o desecación. Por lo general están a disposición de cada profesional, pero no siempre están disponibles. Los tipos más frecuentes son: hueso- tendón- hueso del tendón rotuliano; hueso- tendón de tendón cuadrícipital; hueso- tendón de tendón de Aquiles; tibial posterior. Este tipo de tratamiento posee dos grandes problemas: uno de ellos es la potencialidad de alteración inmunológica al comportarse como un antígeno, y el otro consiste en el riesgo potencial de transmisión de enfermedades infecciosas.

Teniendo en cuenta los dos tipos de tratamiento mencionados anteriormente, se puede decir que el método más utilizado por la mayoría de profesionales es el hueso- tendón- hueso, son el tercio central del tendón rotuliano, denominado hueso-tendón- hueso, y los músculos isquiotibiales y semitendinoso junto con recto interno. El método hueso- tendón- hueso es el más adecuado para pacientes con altos niveles de actividad, deportistas.

A su vez, es importante la fijación y la integración del injerto. Si el injerto queda muy suelto, no desaparecerá la laxitud articular anormal anteroposterior. Si por el contrario la tensión es mayor que la del ligamento original, se producirá destrucción del propio injerto, pobre vascularización, degeneración mixoide, propiedades mecánicas inadecuadas, subluxación posterior de la tibia y extensión incompleta de la articulación. En cuanto a la integración, se refiere a la ligamentación, es el proceso de adaptación

funcional que tiene lugar en un injerto tendinoso, para convertirse en el ligamento al que sustituye.

Dentro del tratamiento quirúrgico, además del método auto injerto y alo injerto, existen el Hetero injerto, que es utilizado en animales, y además se conoce el método artificial.

La decisión sobre el tipo de injerto que se va a utilizar debe estar basada en la fuerza inicial y la rigidez del LCA natural, así como en la facilidad de fijación estable que permita la remodelación adecuada del injerto y un programa de rehabilitación.

Se utilizan distintos tipos de injertos, tales como: autólogos de los tendones patelares ipsilateral y contralateral, de la pata de ganso y del cuádriceps. También aloinjertos principalmente de los tendones rotuliano y de Aquiles; en cada caso hay ventajas y desventajas.

Algunos especialistas, han comparado los aloinjertos con los autoinjertos en la reconstrucción del LCA sin encontrar diferencias significativas en los resultados, especialmente en la laxitud de la rodilla. En cuanto a las desventajas que se les atribuyen a los aloinjertos incluyen la tasa de incorporación más lenta, la posibilidad de transmisión de enfermedades virales y el incremento de la laxitud residual y reducción de la fuerza en comparación con las reconstrucciones autólogas.

Método artificial: este método es de origen sintético. Consiste en utilizar ligamentos sintéticos para la reconstrucción del ligamento cruzado anterior. Diferentes procedimientos y diversos materiales se han empleado a lo largo de los años y ha contribuido a la difusión de los ligamentos artificiales como una opción terapéutica en la cirugía de la rodilla. Los materiales que se utilizan en este método son los siguientes: fibras de carbono, gore tex, dacron, kennedy- lad, leeds- keid, ligamento artificial LARS.

“Reconstrucción de ligamento cruzado anterior de rodilla en mujeres deportistas. “ Orizola ⁽²⁰⁾

En el año 2012 en la revista médica clínica de los Condes, departamento de Ortopedia y Traumatología, fue publicado el trabajo del especialista Orizola Alejandro, en donde el mismo llevo a cabo un trabajo retrospectivo, el objetivo del mencionado

trabajo es ofrecer una explicación teórica de la lesión del ligamento cruzado anterior, haciendo énfasis en la población de mujeres.

Este tipo de tratamiento consiste en que la rotura del LCA tiene mayor incidencia en mujeres, los factores que se asocian a las deficiencias propioceptivas apuntan a ser los más relevantes en esta diferencia. Los detalles del manejo quirúrgico específico para cada paciente son similares en ambas poblaciones. Los esfuerzos deben apuntar a prevenir las lesiones, y en ese ámbito los ejercicios de entrenamiento propioceptivo tienen evidencia suficiente para masificar su uso

A continuación, se describirá el tratamiento quirúrgico redactado por el especialista, y los tipos de tratamiento que existen:

Dentro del tratamiento quirúrgico existen: el auto injerto y el alo injerto. La elección de cada uno va a depender de varias consideraciones quirúrgicas al momento de la reconstrucción de LCA, entre las que se cuentan tipo de paciente, tipo de actividad deportiva y la disponibilidad de banco de tejidos, entre otras. Sin embargo, el sexo no tendría relevancia en la toma de decisiones.

Los injertos mediante la técnica hueso-tendón-hueso (HTH)- y los tendones semitendinoso-grácilis (STG) son los de mayor uso actualmente, ambos con resultados clínicos y funcionales comparables.

Las ventajas del uso de injerto mediante la técnica hueso- tendón- hueso se relacionan principalmente con el tiempo de recuperación y de reinserción deportiva, esto se debe al componente óseo que favorece la integración a nivel de los túneles femorales y tibiales, la cual se logra en un periodo de 6 semanas. Por lo tanto, se puede ver que esto representa aproximadamente la mitad del tiempo que demora la integración de los injertos fasciculares (STG-ST). En oposición a esto, las desventajas están en relación al sitio donante del injerto, aumentando la incidencia de dolor anterior de rodilla, fractura patelar, rotura de tendón patelar, tendinitis, disminución del rango de movimiento, entre otras

En cuanto al uso de aloinjertos, de banco de hueso y tejidos, en una primera instancia se vio perjudicada por los métodos utilizados para la esterilización de los

mismos, con el fin de suprimir la posibilidad de transmisión de enfermedades como es el caso de VIH, Hepatitis B y C, entre otras. De todas maneras, son escasos los reportes internacionales de transmisión por esta vía. Sin embargo, la ventaja de este tipo de injertos es que no presentan morbilidad del sitio donante, no afectando la biomecánica del individuo y en especial del aparato extensor de la rodilla. Dentro de las desventajas se encuentran, como señalamos anteriormente, la baja disponibilidad en nuestro medio, el tiempo mayor requerido para la incorporación dentro de los túneles óseos y el elevado costo.

Para los autores de este artículo, tanto la técnica hueso- tendón- hueso como la técnica a banda simple por portal anteromedial con STG representan una excelente alternativa para la reconstrucción del LCA, con estabilidad de rodilla adecuada y bajas tasas de fallo.

“Tratamiento y rehabilitación del ligamento cruzado anterior de la rodilla”.
Yasmina Rodríguez Peraza. ⁽¹³⁾

En el año 2015 en la Universidad de la laguna, ciudad de España, se llevó a cabo un trabajo de grado retrospectivo de la escuela universitaria de enfermería y fisioterapia. El objetivo del mencionado trabajo fue realizar una descripción del procedimiento de rehabilitación fisioterapéutica, tras la reconstrucción quirúrgica del ligamento cruzado anterior. Para ello se realizó una revisión bibliográfica sistemática de 34 artículos, obtenidas de páginas específicas y académicas como: PubMed, Google académico, entre otras.

El mencionado trabajo se basó en una descripción de forma bibliografía, además se analizaron 6 casos clínicos donde se muestra la importancia de una buena y temprana recuperación tras la cirugía del ligamento. Los resultados que se obtuvieron en la mencionada investigación fue que, la intervención quirúrgica acompañada de una buena y temprana recuperación por medio de fisioterapeutas permite restaurar la función de la rodilla a niveles previos a la lesión y promover la salud de la articulación a largo plazo.

En el trabajo mencionado se describen los tratamientos pos quirúrgico y pos quirúrgico. ⁽¹³⁾

Tratamiento pre quirúrgico: en esta etapa se busca disminuir la inflamación y el edema, además conservar o aumentar la movilidad completa de la rodilla, y `poder

mantener la fuerza muscular y tonificar, en la medida de lo posible la musculatura periarticular. La intervención quirúrgica se realizará cuando la rodilla esté preparada físicamente y cuando el paciente lo esté también mentalmente, ya que es imprescindible la función de la rodilla para conseguir efectos beneficiosos tras la reconstrucción. ⁽¹³⁾

Las medidas de fisioterapia utilizadas serán:

- Medidas antiálgicas: están son utilizadas para controlar el dolor y la inflamación mediante medios físicos como puede ser la crioterapia, vendaje compresivo y el uso de antiinflamatorios no esteroideos.
- Movilizaciones activo-asistidas suaves con el fin de disminuir o prevenir la pérdida del arco de movilidad de la rodilla.
- Tonificación agonista-antagonista: potenciación de la musculatura flexora y extensora de la rodilla, a través de contracciones isométricas. Debido a la inactividad y a la inflamación, el cuádriceps por lo general pierde masa muscular, por lo que es fundamental que en esta fase se minimice la pérdida tanto de fuerza como de masa, consiguiendo así que el paciente, a la hora de la operación llegue en las mejores condiciones físicas y funcionales.

Tratamiento pos quirúrgico: este tratamiento comienza inmediatamente después de la cirugía realizada, busca minimizar todos los efectos producidos por la inmovilización, como puede ser la degeneración del cartílago articular, excesiva formación de colágeno y dolor. Después de la intervención se produce una pérdida importante de la extensión de la rodilla, la cual produce una marcha inestable, síntomas patelofemorales y una gran debilidad de los cuádriceps. ⁽¹³⁾

De acuerdo a lo descrito anterior sobre la variedad de técnicas quirúrgicas para estabilizar la rodilla con insuficiencia del LCA, se destaca que en cada tratamiento se utilizan procedimientos extraarticulares, intraarticulares y la combinación de ambos.

Es importante conocer el momento justo y preciso de intervenir. Para decidir el momento apropiado para la cirugía se deben tener en cuenta una serie de factores: el edema, el arco de movimiento y la induración capsular. La cirugía se lleva a cabo cuando el tejido esté blando y suave, el arco de movimiento sea normal, y se haya

restaurado la coordinación neuromuscular en toda la extremidad. Esto va a depender de cada paciente y la morfología particular de cada uno.

Teniendo en cuenta lo visto anteriormente, a continuación, se describirán los objetivos de la rehabilitación del ligamento cruzado anterior. ⁽¹³⁾

Uno de los objetivos principales es proteger la plastia, es decir, tras la reparación quirúrgica del ligamento, el tratamiento tiene que ser prudente y respetuoso en los actos de rehabilitación sobre la plastia, así como también se tiene que ser cauteloso con el injerto en cada una de las etapas de ligamentatización del tendón, evitando maniobras y posiciones que produzcan tensión mecánica sobre la misma, como puede ser la hiperextensión de rodilla o movimientos violentos de rotación femorotibial.

Otro de los objetivos es evitar secuelas de la inmovilización, por ende, es importante realizar el tratamiento lo antes posible al paciente para que no se desencadenen procesos procedentes de la inmovilización como puede ser la atrofia muscular, y al mismo tiempo tratar los propios de la reconstrucción del ligamento, como el dolor, hematoma, derrame sinovial, entre otros. Se debe prestar atención a todas las posibles complicaciones de cualquier intervención quirúrgica.

Por último, uno de los objetivos también para la rehabilitación del ligamento es la incorporación a la vida diaria y actividades deportivas, conseguir una rodilla estable, que permita al paciente regresar a su vida diaria y a la actividad deportiva.

Los programas de rehabilitación, engloban protocolos progresivos y estructurados de rehabilitación acelerada, usándose el sistema más acelerado para el paciente joven y/o atlético, por ende, su recuperación va a ser rápida. Por otro lado, es importante también mencionar que se debe respetar los tiempos de las diversas fases de rehabilitación y el tiempo necesario de recuperación antes de empezar con actividades diarias como: salir a correr y alcanzar un retorno completo a la actividad física. ⁽¹³⁾

La rehabilitación enfatiza y prioriza restablecer lo antes posible la extensión pasiva completa de la rodilla, iniciar la carga parcial inmediata, introducir ejercicios funcionales logrando un fortalecimiento muscular progresivo y una mejora de la propiocepción y la estabilidad dinámica. De cualquier manera, la rehabilitación, no se trata de un proceso fijo, ya que debe adaptarse a la evolución y características del paciente.

Generalmente, un programa de rehabilitación, busca en cada paciente los siguientes objetivos: uno de ellos es restaurar la función de la rodilla mediante un mayor control neuromuscular. Además, busca favorecer la activación muscular, incrementar la estabilidad dinámica de la articulación, así como su arco de movimiento. También poder restablecer el rango de movimiento articular que permita el desarrollo las actividades de la vida diaria y el deporte. El objetivo con la rehabilitación después de la reconstrucción del LCA es proporcionar al paciente un tratamiento fisioterapéutico que le permita obtener una función completa y simétrica de la rodilla afecta con respecto a la sana. ⁽¹³⁾

El proceso de rehabilitación de la lesión de LCA puede ser conceptualmente organizado en distintas fases. La distinción entre las fases puede resultar algo arbitraria, lo realmente importante es poner el énfasis en las prioridades del tratamiento y los objetivos de la rehabilitación, aunque, tratando de mantener un orden sistemático y lógico.

Este programa de rehabilitación consta de 5 fases, a continuación, se explicarán de forma detallada: ⁽¹³⁾

Fase I: esta fase como su nombre lo indica, se refiere a la primera semana de tratamiento tras la intervención quirúrgica. En esta primera etapa lo más importante es el tratamiento sintomatológico, esto quiere decir, el objetivo es reducir la inflamación a través de antiinflamatorios no esteroideos, como electroterapia analgésica y por medio de la crioterapia, ya sea en simples bolsas con hielo o con sistemas de flujo frío continuo, proporcionando un excelente mecanismo de control de la inflamación y el dolor.

En esta fase además se realizan trabajo de movilidad articular, sería fundamental obtener una extensión casi completa y una flexión a 90°, para no perder en gran medida el recorrido articular. A su vez, se realizarán movilizaciones pasivas de la rótula en todos sus planos, para evitar posibles adherencias, trabajo de trofismo muscular, realizando ejercicios isométricos de los cuádriceps y de los flexores.

Fase II: esta segunda fase, se realiza durante la segunda a cuarta o quinta semana. En esta fase el tratamiento sintomatológico es el mismo que en la fase anterior, tratamiento para el dolor, para reducir la inflamación, masaje cicatricial, maso terapia antiálgica y desfibrosante peri rotuliana. En cuanto al trabajo de movilidad articular, se

busca mantener la extensión completa y la flexión a 90° como objetivo fundamental. A su vez, poder incidir en la flexión ganando recorrido articular llegando a 120° de forma pasiva, movilizaciones pasivas de la rótula y maso terapia en el tercio distal de cuádriceps para evitar adherencias de fondos de saco peri rotuliana.

De la misma forma que en la fase 1, se realizaran trabajo de trofismo muscular: electro estimulación neuromuscular estática del cuádriceps, contracciones isométricas de cuádriceps e isquiotibiales a 0° 60° y 90° de flexión. Se comienza a realizar trabajos excéntricos de cuádriceps e isquiotibiales, ejercicios de forma activa de extensión de la pierna para tonificar el vasto interno, como trabajo en bicicleta estática sin resistencia, trabajo de propiocepción, ejercicios básicos y simples de movilización y equilibrio. Además, entrenamiento de la marcha en el agua, trabajos de flexibilidad. Este último es fundamental para recuperar los valores de elasticidad muscular y movilidad articular, tanto de la zona lesional como del resto de grupos musculares específicos.

En esta fase, sin duda, el aspecto más importante es la recuperación del rango de movimiento. La movilización precoz de la articulación después de la intervención puede reducir el dolor, los cambios adversos del cartílago articular, favorece la nutrición articular, promueve la cicatrización y previene la contracción de la cápsula articular.

Fase III: esta fase corresponde a partir de cinco a diez semanas luego del tratamiento. En esta fase los objetivos principales serían mantener la movilidad completa de la rodilla, tonificación muscular, trabajo de propiocepción, trabajar la estática y la dinámica. En cuanto a los trabajos de movilidad: ejercicios pasivos y activos para mantener y mejorar el arco de movilidad. También se trabaja la movilidad de la rótula en todos sus planos y maso terapia cicatricial. Además, trabajos de agilidad y flexibilidad, trabajos de trofismo muscular, trabajo con carga adicional en cuádriceps e isquiotibiales, trabajo en bicicleta estática con resistencia, trabajo de propiocepción: ejercicio en cadena cinética cerrada con apoyo bipodal y apoyo monopodal de forma progresiva. Además, se trabaja con ejercicios pliométricos pasando de apoyo bipodal a monopodal, y la hidrocinesiterapia: ejercicio en los que se trabaje la coordinación, equilibrio y la marcha.

Al final de esta fase, ya se empieza a introducir carrera continua suave en cinta o al aire libre, sin forzar con desplazamientos laterales o que incluyan rotaciones y la plastia se pueda ver afectada. Al final de cada sesión de fisioterapia, es aconsejable la

aplicación de hielo para reducir la inflamación que puede aparecer tras los esfuerzos a los que está sometida la articulación.

Fase IV: esta fase va de diez a dieciséis semanas. Los principales objetivos son trabajar la coordinación y estabilidad, a través de trabajo de movilidad articular: movilidad completa de la pierna en extensión y flexión casi total, ejercicios de agilidad y flexibilidad. También se trabaja con trofismo muscular: potenciación muscular mediante ejercicios concéntricos y excéntricos en cadena cinética abierta y cadena cinética cerrada. Uno de los objetivos es conseguir la simetría de ambas rodillas, trabajar resistencia aeróbica y anaeróbica aumentando la fuerza muscular. Por lo tanto, se incluye: bicicleta estática con resistencia y ejercicios de carrera continua con desplazamientos en todas las direcciones. Además, trabajos pliométricos: saltos con diferentes apoyos, en diferentes direcciones, diferentes alturas e introduciendo movimientos laterales, y trabajos propioceptivos: ejercicios en plano inestable con diferentes apoyos. Por último, aplicación de hielo siempre después de cada sesión.

Fase V: la última fase va de dieciséis a veinticuatro semanas. El principal objetivo de esta fase es ir incorporando al paciente a la actividad deportiva de forma progresiva. Por lo tanto, se trabaja con ejercicios de movilidad: en esta fase el rango articular del paciente debería ser completo, salvo alguna complicación. Asimismo, seguir trabajando la flexibilidad de forma continua para mantener la musculatura en un buen estado. A su vez, trabajo de trofismo muscular: ejercicios de potenciación de los miembros inferior con ejercicios concéntricos y excéntricos, tanto en cadena cinética abierta, como en cadena cinética cerrada. Aumento de forma progresiva de la carrera en distancia e intensidad.

También se realizarán trabajo pliométrico: igual que en la fase anterior, ejercicios de saltos con diferentes apoyos y cada vez con mayor dificultad. Trabajo de propiocepción: aumentar dificultad de los ejercicios, los pasos de lado se realizan de puntas y/o con rotación de los pies a 90°, ejercicios con apoyo monopodal aplicando resistencia en el pie no involucrado. Para aumentar dificultad se añaden variantes de ejercicios coordinativos en extremidades superiores.

Es muy importante que cada paciente tenga plena confianza en sí mismo, que sienta seguridad a la hora de realizar los ejercicios y que note estabilidad en su rodilla. Siempre después de cada sesión de entrenamiento es aconsejable la aplicación de hielo.

Durante esta etapa es necesario el trabajo coordinado con los profesionales de la actividad física, cada deporte, especialidad, posición en el campo, categoría, etc. requiere un abordaje específico; por ello el trabajo en equipo multidisciplinar generará grandes ventajas para el paciente.

En cada fase de la rehabilitación es muy importante tener en cuenta las angulaciones en las que el LCA está sometido a una mayor tensión para poder escoger los ejercicios apropiados en cada una de sus fases. La tracción del ligamento aumenta entre el 0° y los 50° grados de extensión. Durante una co-contracción muscular (agonista-antagonista) se debe tener en cuenta que el injerto está más protegido y la rodilla es más estable.

En conclusión, los programas de rehabilitación y todas las etapas que el mismo conlleva, tiene el objetivo principal de poder recuperar la movilidad total y volver de forma rápida a las actividades diarias sin ningún tipo de inconveniente. Por esta razón, se deben tener en cuenta los factores previos y posteriores al tratamiento y así poder adaptarlo a cada paciente, y preparar el tratamiento correspondiente para evitar futuras complicaciones.

“¿Qué ocurre con las lesiones del ligamento cruzado anterior, su tratamiento, la recuperación de la función y el desarrollo de osteoartritis a largo plazo? ¿Hay espacio para

Método conservador: En el año 2017 en la revista colombiana de ortopedia y traumatología, el médico especialista en medicina deportiva, el Dr. Marque Arabia llevó a cabo un trabajo en donde se trata la lesión del ligamento cruzado anterior, su tratamiento y recuperación. El objetivo del mencionado trabajo es ofrecer una orientación para tomar la mejor decisión ante un paciente con rotura del LCA a través de una revisión bibliográfica del tema. Además, en el mencionado trabajo se realiza una comparación de los tratamientos para la lesión.

El mencionado trabajo se basó en una comparación de forma bibliografía, donde se explican de forma detallada cada uno de los tratamientos para dicha lesión. Anteriormente se explicó el tratamiento quirúrgico para llevar a cabo la lesión. A continuación, se explicará el tratamiento conservador

Tratamiento conservador: el tratamiento conservador o también llamado tradicional, consiste en prevenir la inestabilidad potenciando la musculatura, también se busca evitar deportes de contacto o que impliquen paradas bruscas o giros sobre la rodilla. Debe llevarse un programa de rehabilitación durante meses. Este tratamiento no es para todo tipo de situaciones, sino que se recomienda para lo siguiente:

- En pacientes mayores de edad que tienen una vida sedentaria y sufren de rotura completa del ligamento cruzado anterior.
- En niños en los que aún no se ha cerrado el cartílago de crecimiento, se les indicará un tratamiento conservador para evitar episodios de inestabilidad.
- En deportistas que sufren roturas completas del LCA y que no presenten síntomas de inestabilidad.
- Roturas parciales del LCA que no produce síntomas.

“Una técnica quirúrgica pionera repara el ligamento cruzado lesionado utilizando el propio tejido” Andrés Valentí⁽²¹⁾

Nuevas técnicas: En el año 2015 en la revista médica de avances clínicos, se redactó parte de un trabajo retrospectivo de equipo de cirujanos ortopédicos que aplican con éxito una nueva cirugía sin injertos, desarrollada en Suiza, de amplia efectividad y ventajas. El doctor Andrés Valentí lleva a cabo una intervención para reparar el ligamento cruzado anterior mediante la nueva técnica.

El trabajo se basó en describir las ventajas que tiene la nueva técnica y como favorece a sus pacientes. Además, se realizó una entrevista a un deportista, el cual estableció que ha recuperado en cuatro meses lo que con la otra cirugía le costó más de un año.

Esta técnica consiste en reparar el ligamento cruzado lesionado utilizando el propio tejido. El nuevo procedimiento consiste en conservar el propio ligamento suturándolo. Esta nueva técnica desarrollada es particularmente adecuada para el tratamiento de pacientes atléticos activos y trabajadores cuya actividad requiere un alto grado de estabilidad y propiocepción.

La restauración del propio ligamento cruzado anterior ofrece amplias ventajas respecto a las técnicas convencionales. Entre ella destaca la estabilización mecánica de

la rodilla de forma inmediata, por lo tanto, esto permite la rehabilitación más temprana, promoviendo así la auto curación de la rotura y restaurando la sensibilidad profunda. Además, en esta nueva técnica no se requiere la utilización de tejido del propio paciente, por lo que hay un mejor control del dolor postoperatorio e inexistencia de debilitamiento de los músculos de los que se cogería dicho injerto.

La restauración del propio ligamento cruzado anterior ofrece cuatro ventajas importantes respecto a los procedimientos convencionales que proporcionan una mayor satisfacción del paciente:

- Recuperación de la propiocepción original.
- Estabilización mecánica de la rodilla de forma inmediata
- No se requiere tomar tendones o injertos del propio paciente.
- Costos socio-económicos menores: la discapacidad laboral después de la sutura ligamentosa dura poco tiempo.

“Influencia de la rehabilitación acelerada en la recuperación de la plastia del ligamento cruzado anterior” Arabia Márquez⁽¹⁷⁾

En el año 2019 en la Universidad central del Ecuador, ciudad de Quito, se llevó a cabo un trabajo de grado retrospectivo de la facultad de ciencias de la discapacidad atención pre hospitalario y desastres, en la carrera de terapia física. El objetivo del mencionado trabajo fue analizar la influencia de la rehabilitación acelerada en la recuperación de la plastia del ligamento cruzado anterior. El análisis de los estudios se realizó por medio de la revisión sistemática de artículos obtenidos de páginas específicas y académicas como: PubMed, Google académico, entre otras.

El mencionado trabajo se basó en un análisis bibliográfico de la influencia de la rehabilitación acelerada en la recuperación de la plastia del ligamento cruzado anterior. Los resultados que se obtuvieron o a la conclusión que se llegó fue que la rehabilitación acelerada va a tener mayor influencia en la fuerza muscular debido al buen manejo de la misma en etapas tempranas de la rehabilitación. En la propiocepción se observó que no había mayor beneficio en la rehabilitación ya que al ser comparada con el lado sano

contralateral no se mostró una recuperación significativa al haber finalizado la rehabilitación. En la laxitud articular al ser comprada con otra terapia no presento mayor influencia determinando que en tipo de rehabilitación no es un prevalente al que haya una mayor o menor laxitud.

A continuación de describirá de forma más completa la rehabilitación acelerada:

La rehabilitación acelerada tiene como objetivo poder salir de forma rápida y segura de las complicaciones, manteniendo la estabilidad de la rodilla y restableciendo su funcionalidad. Este tipo de rehabilitación se maneja con la ganancia del rango articular especialmente la extensión de rodilla e implementando la carga de peso en los primeros días pos cirugía, al igual que la reducción del edema e inflamación, como también la protección del injerto con los ejercicios de cadena cinética cerrada, restauración de la estabilidad por medio del fortalecimiento muscular y un entrenamiento funcional propioceptivo.

Control del derrame, inflamación y dolor: tanto el dolor como el derrame articular producen una disminución de la respuesta muscular como es la inhibición refleja en la musculatura de los cuádriceps, la inhibición se produce aproximadamente del 30 a 50 %. Por este motivo, es uno de los objetivos principales de la rehabilitación acelerada.

Electroterapia y la crioterapia: corresponden a agentes físicos esenciales en el manejo del dolor, mejorando el balance articular al igual que una mayor tolerancia a la carga de peso. Además, se estimula motoramente al cuádriceps favoreciendo de esta forma una disminución del derrame por el bombeo muscular.

Mobilización precoz: una movilización precoz va a ayudar a cicatrizar los tejidos, nutrir el cartílago articular, inhibir la formación de adherencias y mejorar las propiedades biomecánicas de la articulación de la rodilla. La movilización consiste en flexión y extensión de la rodilla.

Mobilización de la rótula: es muy importante debido a que la pérdida de la movilidad de la rótula puede producir dificultades en el rango de movimiento y dificultada para la activación de los cuádriceps. Por esta razón deben incluirse en este

plan de rehabilitación con el objetivo de ayudar a la eliminación del tejido cicatricial, además a la movilidad de la rodilla. También deben incluirse movimientos de flexión dorsal y plantar de tobillo para ayudar al drenaje articular.

Durante las dos primeras semanas se realizan distintas actividades que incluyan apoyo del peso corporal, un entrenamiento propioceptivo y ejercicios de fuerza de cadena cinética cerrada, a partir de la tercera semana se realizará ejercicios de control neuromuscular y estabilización articular estática.

Apoyo del peso corporal el objetivo es que el paciente pueda ir progresando poco a poco permitiendo el apoyo del peso corporal con una órtesis en extensión hasta llegar al apoyo completo.

Se usan dos muletas en la primera semana, se va progresando poco a poco, para que aproximadamente en el día 14 el paciente pueda llegar con el apoyo completo del peso corporal sin muletas. Esto es importante porque produce menor dolor de rodillas y las rodillas son más estables y hay mayor satisfacción del paciente y el regreso al deporte es más rápido.

Propiocepción: la propiocepción al igual que la retroalimentación neuromuscular juegan un papel importante, en el tono muscular en la coordinación, y en el control de la contracción de forma que mantienen la estabilidad articular. Los mecanos receptores de la rodilla se ubican en los ligamentos como el LCA, ligamento lateral interno, ligamento lateral externo, meniscos, tendón rotuliano, cápsula articular y en la almohadilla grasa infra rotuliana.

Por lo tanto, el paciente que realiza una buena reeducación neuromuscular muestra unos mayores resultados funcionales. El entrenamiento propioceptivo se comienza desde la segunda semana, este tipo de entrenamiento comienza inicialmente con ejercicios como es el cambio de soporte de peso, esto es importante ya que, al mejorar la información sensitiva profunda, mediada por la cápsula- ligamentos se logra conseguir una estabilización dinámica de la articulación.

Fortalecimiento muscular: la mejor forma de reconstruir la fuerza muscular de los cuádriceps es manejar distintos ejercicios, más la estimulación eléctrica, la estimulación eléctrica se utiliza mientras se realiza ejercicios isométricos e isotónicos de cuádriceps abductores aductores.

Cinesiterapia: dentro de esta, se encuentran: cadena cinética cerrada, cadena cinética abierta, ejercicios de ambas. Se ha comprobado y demostrado por medio de un cuestionario sobre la función de la rodilla que tiene mejor resultado cuando hay una combinación de las dos cadenas tanto abierta como cerrada, traen resultados funcionales en cuanto a la translación dinámica y estática y en la fuerza de isquiotibiales.

Regreso del atleta al deporte: el objetivo es reincorporar al paciente a su nivel de competencia, esta fase se va a caracterizar por el entrenamiento de la agilidad y de ejercicios específicos en el deporte que se practica. Por ejemplo, un paciente que realiza atletismo puede correr en una piscina antes de correr en un terreno plano.

A los 6 meses el paciente puede regresar al deporte siempre y cuando haya una fuerza de los cuádriceps y de los isquiotibiales de un 85% respecto a la pierna que no se encuentra afectada.

En conclusión, la rehabilitación acelerada se rige básicamente en el rango de movimiento, soporte de peso, y en el fortalecimiento muscular todo esto de manera temprana, estos tres parámetros son fundamentales hoy en día en una rehabilitación ya que se han visto muchos efectos favorables, son de suma importancia ya que ayudaran a prevenir los efectos no deseados y de esta forma regresar a la vida cotidiana o al deporte en un tiempo de aproximadamente 6 meses.

Con todo lo expuesto se puede llegar a la conclusión de que, en la actualidad existen diversas formas de tratamiento y/o rehabilitación para la lesión del ligamento cruzado anterior de la rodilla. Sin embargo, cada tratamiento tiene características particulares que limitan los pacientes, es decir, no todos los pacientes pueden realizar todos los tratamientos. Por eso se destaca la importancia de conocer la historia física particular de cada paciente, y así recomendar el tratamiento adecuado para volver más rápido a la práctica deportiva.

RESULTADOS

Después de una larga búsqueda bibliográfica, en el siguiente apartado se van a identificar los beneficios de cada tratamiento de la lesión del ligamento cruzado anterior y la rehabilitación del mismo.

Como ya se describió anteriormente, existen dos tipos de tratamiento para la mencionada lesión. Por un lado, tratamiento quirúrgico, y el tratamiento conservador. Dentro de los tipos de tratamiento con intervención quirúrgica la elección de uno de ellos dependerá de varios factores, estos factores son el grado de inestabilidad y el grado de limitación funcional de la rodilla, se debe tener en cuenta también las expectativas que tiene el paciente en relación al grado de actividad física. Por lo tanto, a la hora de elegir que tratamiento realizar no se debe pasar por alto el deseo de cada paciente y los factores determinantes que afectan de forma positiva o negativamente a la lesión. ⁽¹⁶⁾

Además, se tendrá en cuenta, la presencia de otras lesiones asociadas, la edad, y las circunstancias sociales, familiares y económicas de la persona. En cuanto al ámbito deportivo el tratamiento quirúrgico es la principal opción para evitar la inestabilidad y la degeneración articular acelerada, y así poder volver a retomar la actividad deportiva previa a la lesión, al mismo nivel o a un nivel superior. Es importante tener en cuenta el momento óptimo para realizar la operación, y así prevenir posibles complicaciones posquirúrgicas.

Asimismo, la rodilla lesionada debe presentar mínimo dolor, ausencia de inflamación, un recorrido articular completo y un correcto control neuromuscular. Por lo que un correcto abordaje fisioterapéutico en el preoperatorio, será un medio preventivo de posibles complicaciones, además de posibilitar una recuperación más llevadera y temprana. ⁽¹⁶⁾

Existen varios tipos de reconstrucción utilizados para el LCA, haciendo una diferenciación relativa al tipo de tejido utilizado, aloinjerto o autoinjerto.

Por un lado, el aloinjerto, como ya se describió previamente, consiste en tejido recibido de donante. La ventaja de este tratamiento es que permite una cirugía más rápida y es un método quirúrgico menos traumático para el paciente. Pero además presenta desventajas como, por ejemplo: son un mayor costo económico, el riesgo de

transmisión de enfermedades principalmente de predominio viral, además de ser una técnica rechazada a menudo por los pacientes. Este tipo de reconstrucción se aconseja para personas con demandas de actividad física de baja intensidad, así como lesiones múltiples.

Por otro lado, el tratamiento de autoinjerto, posee como ventaja principal que en la técnica hueso- tendón- hueso cuenta con la presencia de bloques óseos lo cual permite una incorporación más acelerada a los túneles óseos, consolidándose en alrededor de 6 semanas, haciendo posible una rehabilitación más acelerada. Además, otro de los beneficios es no alterar la fuerza de la musculatura isquiotibial, lo que proporciona una mejor resistencia a la torsión y no altera la propiocepción, algo muy importante en según qué deportes. Por lo cual este tipo de injerto se recomienda en la práctica de deportes como fútbol, además de otros deportes de contacto tales como rugby, taekwondo. ⁽¹⁶⁾

Respecto a la técnica semitendinoso-recto interno la principal ventaja es por la conservación del aparato extensor, disminuyendo así el dolor de rodilla, la crepitación rotuliana y pérdida de extensión de la rodilla en relación a la otra técnica. Esta técnica se usa preferentemente en deportes con alta exigencia en saltos, es decir, que requieren mayor fuerza en aparato extensor, como son baloncesto, voleibol.

Numerosos estudios comparan ambas técnicas encontrando una mejor estabilidad tras la realización de hueso- tendón- hueso, pero la mayoría de los autores no encuentran diferencias significativas a nivel funcional tras la reconstrucción del LCA con una u otra técnica. Pero lo que sí que se recomienda es una indicación precisa para la utilización de cada una de ellas, teniendo en cuenta las ventajas y desventajas que ambas presentan. ⁽¹⁶⁾

Por lo tanto, se puede decir que ambos tipos de tratamientos quirúrgicos son los más utilizados en la actualidad por los profesionales. Cada uno de ellos presenta diferentes ventajas y desventajas, pero van a depender del deportista o de cada paciente que tenga la lesión. Por eso mismo, cada profesional debe poner en la mesa los factores tanto del paciente, como del tratamiento para poder realizar una buena elección y recuperar la movilidad rápidamente.

A continuación, se expone las siguientes ventajas y desventajas de las técnicas utilizadas: ⁽¹⁸⁾

Tabla 1: Auto injerto y Alo injerto

	Alo injerto	Auto injerto
Ventajas	<ul style="list-style-type: none"> - Baja tasa de morbilidad del sitio que se extrajo. - Poco tiempo de cirugía. - Sin deterioro funcional. - Es más estético. 	<ul style="list-style-type: none"> - Posee un proceso más rápido de cicatrización. - Presenta una baja tasa de infecciones y de rechazo del injerto.
Desventajas	<ul style="list-style-type: none"> - Puede transmitir enfermedades. - Puede producir rechazo del injerto 	<ul style="list-style-type: none"> - Morbilidad del sitio donante. - Requiere mayor tiempo de cirugía. - Produce deterioro funcional.

Fuente: elaboración propia

Tabla 2: Ventajas y desventajas de técnicas quirúrgicas

	Injerto hueso-tendón- hueso	Injertos isquiotibiales
Ventajas	<ul style="list-style-type: none"> - Incorporación del túnel más rápido. - Posee menor 	<ul style="list-style-type: none"> - Menor dolor en la rodilla. - Más facilidad en la

	<p>elongación.</p> <ul style="list-style-type: none"> - No altera la fuerza de los músculos isquiotibiales. - Posee mayor resistencia rotacional 	<p>extensión.</p> <ul style="list-style-type: none"> - Menor tasa de morbilidad.
Desventajas	<ul style="list-style-type: none"> - Tendinitis - Dolor en la rodilla - Tamaño único 	<ul style="list-style-type: none"> - Más infecciones. - Procedimiento más complicado. - Pérdida de fuerza en la musculatura isquiotibial.

Fuente: elaboración propia

Concluyendo, se puede decir que los distintos tratamientos expuestos para la reconstrucción del ligamento cruzado anterior, poseen tanto ventajas como desventaja. Además, se debe tener en cuenta una serie de factores que van a influir en dichos tratamientos, como: la edad de la persona, el sexo, el deporte o actividad que practica, los objetivos de cada paciente, sus características morfológicas, entre otros. Por lo que es muy difícil poder determinar un tratamiento eficaz cuando la población es muy variada y las lesiones cada vez más frecuentes.

CONCLUSIONES

A través del siguiente trabajo, se investigó y se desarrolló la articulación de la rodilla de forma detallada, haciendo énfasis en su biología, función y composición. Además, se describió de forma completa el ligamento cruzado anterior como fundamental para el funcionamiento de la rodilla.

Por otro lado, se describió las posibles lesiones en el ligamento cruzado anterior, factores que intervienen en la lesión del mismo y como prevenir dicha lesión y futuras complicaciones.

Por último, se analizaron los distintos tratamientos que existen para la lesión, las formas de realizarlo y sus beneficios. Se realizó una revisión bibliográfica a través de artículos seleccionados, en donde se explican cada uno de ellos, haciendo énfasis en la importancia del tratamiento pre y pos quirúrgico para la vuelta a la actividad en el menor tiempo posible.

La rotura del ligamento cruzado anterior es una lesión significativa desde el punto de vista de la gravedad y del tiempo de inactividad que presenta. El diagnóstico de esta lesión se puede hacer mediante diferentes pruebas funcionales. En cuanto al tratamiento de las roturas graves de este ligamento, se recomienda la intervención quirúrgica y la fisioterapia, tanto antes como después de la intervención, debido a la inestabilidad que presenta la rodilla y a los procesos degenerativos que pueden aparecer a largo plazo.

Los objetivos principales de la cirugía y la fisioterapia de dicho ligamento son restaurar la función de la rodilla a niveles previos a la lesión, y promover la salud de la articulación a largo plazo. El tratamiento pre-quirúrgico ayuda a prevenir posibles complicaciones, contribuyendo a la mejora de las condiciones fisiológicas del organismo, así como a la educación del paciente.

Es de vital importancia conocer tanto la anatomía como la biomecánica de la rodilla, para así establecer de manera correcta que tipo de ejercicios se pueden realizar en fases iniciales y cuáles en fases intermedias o finales.

En conclusión, se ha podido observar que la rotura del LCA presenta grandes limitaciones en el ámbito no sólo deportivo, sino también en las actividades de la vida diaria, debido a la inestabilidad que presenta la rodilla después de romperse una de las estructuras más importantes que constituye esta articulación, con lo que se puede decir que el tratamiento quirúrgico es el más recomendado, seguido de una correcta rehabilitación llevada a cabo por los fisioterapeutas. En el proceso de rehabilitación, la integración e implicación del paciente es fundamental, ya que supone una mayor adherencia al tratamiento y una mejora de la calidad de vida.

Finalmente, cabe mencionar que, el ligamento cruzado anterior es primordial para el correcto funcionamiento y estabilidad de la articulación de la rodilla, por lo que puede resultar en un blanco común, o muy frecuente de lesiones graves que son atribuidas a una amplia variedad de factores de riesgo. Es de suma importancia que las lesiones de este ligamento sean diagnosticadas en tiempo y forma correctamente, siendo la valoración clínica la mejor opción

BIBLIOGRAFÍA

1. Pró Eduardo. Anatomía Clínica. -1ª ed. – Buenos Aires: Médica Panamericana, 2012: 847-963.
2. Kapandji AI. Fisiología articular: miembro inferior. 6a Edición. Tomo II. La rodilla. Ed Panamericana. 76-156. Año 2010.
3. Drs. Carolina Rabat J, Gonzalo Delgado P, Enrique Bosch O. Revista Chilena de Radiología. Vol. 14 N° 1, año 2008; 11-13.
4. Darío E Garín Zertuche, Edgar Reyes Padilla, Alfredo Penagos Paniagua, "Lesión del ligamento cruzado anterior. Opciones actuales de tratamiento en el deportista", Volumen 12, Número 2 Abr.-Jun. 2016.
5. Lisandro Nardin, Servicio de Ortopedia y Traumatología, Cirugía Artroscópica, Sanatorio Mapaci, Rosario, Santa Fe, Argentina. Registro Argentino de Ligamento Cruzado Anterior. Reporte Preliminar. ARTROSCOPIA | VOL. 24, N° 4: 160-165 | 2017
6. Mauricio Ángel Bejarano, Mario Figueroa, Reinaldo Carvajal, Wilfredo Agredo. Rendimiento de Futbolistas Sometidos a Reconstrucción del Ligamento Cruzado Anterior con Técnica Hueso Tendón Hueso. ARTROSCOPIA | VOL. 24, N° 1: 10-15 | 2017
7. Emilio Corinaldesi, Matías Costa Paz y D. Luis Muscolo. Rev. Asoc. Argent. Ortop. Traumatol. vol.77 no.4 Ciudad Autónoma de Buenos Aires dic. 2012.
8. Jorge Jaime Márquez Arabia, William Henry Márquez Arabia. Lesiones del ligamento cruzado anterior de la rodilla. IATREIA / VOL 22/No. 3/ SEPTIEMBRE / 2009
9. Mohammad A. Yabroudi, James J. Irrgang, Rehabilitation and Return to Play After Anatomic Anterior Cruciate Ligament Reconstruction. Enero de 2013, volumen 32, numero1, paginas 165- 175. Disponible en: <https://doi.org/10.1016/j.csm.2012.08.016>
10. Kapandji AI. Fisiología articular: miembro inferior. 6a Edición. Tomo II. La rodilla. Ed Panamericana. 66-148. Año 2012.

11. Forriol F, Maestro A, Vaquero Martín J. El Ligamento cruzado anterior: morfología y función. Vol. 19 Supl 1. 2008
12. Ayala, M; García, E; Alcocer Pérez, E. Lesiones del ligamento cruzado anterior. Hospital de San Rafael, Madrid, España. 2014
13. Peraza, Y. Tratamiento y rehabilitación del ligamento cruzado anterior de la rodilla. Universidad de La Laguna. Escuela universitaria de enfermería y fisioterapia. 2016
14. García, R. Tratamiento fisioterapéutico tras reconstrucción del ligamento cruzado anterior seguimiento de dos casos clínicos. Facultad de fisioterapia de la universidad de Alcalá. 2010
15. Morales, P. Tratamiento quirúrgico versus tratamiento conservador en la lesión del ligamento cruzado anterior de rodilla: revisión bibliográfica. Universidad de la laguna. Escuela universitaria de enfermería y fisioterapia. 2015
16. Àure, A. Factores de riesgo y prevención de la rotura del ligamento cruzado anterior en deportistas. Universidad de Valladolid. Facultad de fisioterapia de Soria. 2016
17. Arabia Márquez, J. Lesiones del ligamento cruzado anterior de la rodilla. Universidad de Antioquia, clínica de las Américas. Medellín, Colombia. 2008
18. Zambrano, A. Influencia de la rehabilitación acelerada en la recuperación de la plastia de ligamento cruzado anterior. Universidad central del Ecuador. Facultad de ciencias de la discapacidad. Carrera de terapia física. 2019
19. Arabia Márquez. “¿Qué ocurre con las lesiones del ligamento cruzado anterior, su tratamiento, la recuperación de la función y el desarrollo de osteoartritis a largo plazo? ¿Hay espacio para el tratamiento conservador? Revisión de conceptos actuales.” Revista colombiana de ortopedia y traumatología. 2017
20. Orizola Alejandro. Reconstrucción de ligamento cruzado anterior de rodilla en mujeres deportistas. Clínica los condes. Departamento de ortopedia y traumatología. 2012
21. Valenti, A. Una técnica quirúrgica pionera repara el ligamento cruzado lesionado utilizando el propio tejido. 2015

